

Overige diensten

- **Vrijwel alle voorkomende operaties**
 - OCD
 - Castatie hengst (staand, liggend, “over de lies” en klophengsten)
 - Navelbreuk
 - Cornage operaties
 - Etc..
- **Kreupelheidsonderzoeken incl**
 - Diagnostische anaesthesieën
 - Echografie van pezen en gewrichten
 - Röntgen
 - Therapie: prp, shockwave etc..
- **Röntgenologisch onderzoek**
 - Aan- en verkoop
 - Screening
 - Kreupelheid
 - PROK / KWPN via Edigit
- **Luchtweg onderzoek**
 - Bronchoscopie
 - BAL (cellen diepere luchtwegen)
- **Begeleiding fokmerries**
 - vers en diepvries sperma
 - diep intra-uteriene inseminatie
 - “probleem merries”, bv de oudere merrie, de “vuile” merrie etc..

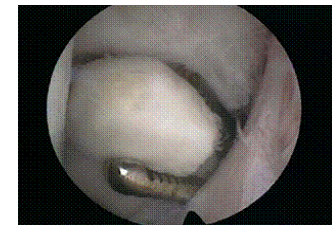

**Steenovenstraat 23
4706 RA Roosendaal**

**Tel: 0165-559368
Fax: 0165-394720**

**info@paardenpraktijk.nl
www.paardenpraktijk.nl**

OCD, gevolgen en therapie



O.C.D. fragment in sprongewricht

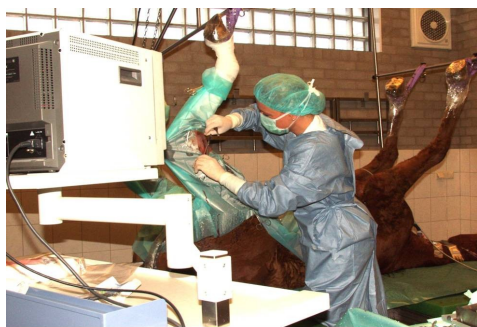**Informatie folder voor eigenaren van
paarden met
Osteochondrosis Dissecans (OCD).**

Osteochondrosis Dissecans

OCD is een afkorting van het latijnse woord osteochondrosis dissecans. OCD betekent letterlijk loskomen van stukjes been en kraakbeen van het originele bot.

OCD komt uitsluitend voor in gewrichten, met name in het spronggewricht, het kniegewricht en de kogelgewricht.

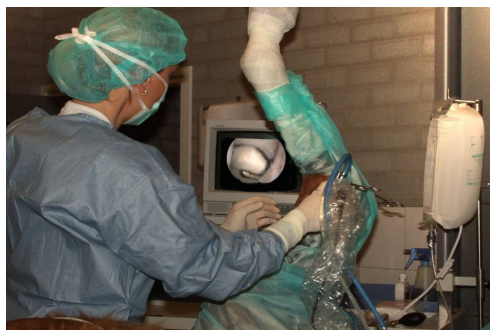De letsels worden gevormd doordat er tijdens de groei een stoornis optreedt in de normale ontwikkeling van het bot. De verbening van kraakbeen is dan verstoord, waardoor er stukken kraakbeen en/of bot op bepaalde plaatsen in een gewricht loskomen. OCD ontstaat dus tijdens de groei voor de leeftijd van minimaal 9 maanden afhankelijk van de locatie. Vanaf een leeftijd van 18 maanden kunnen paarden röntgenologisch worden gecontroleerd op OCD.



De gevolgen van OCD voor een gewricht variëren van ernstige artrose tot weinig schade. De schade


is afhankelijk van de locatie en grootte van het fragment, het type arbeid dat het paard moet verrichten en de intensiteit waarmee deze verricht wordt.

Het eerste teken van OCD bij jonge paarden is meestal een overvulling van het gewricht. Dit kan op korte of langere termijn gevolgd worden door kreupelheid.



In veel gevallen zal een jong paard dus (nog) niet kreupel zijn van de OCD. Een OCD fragment kan echter op langere termijn de sportcarrière van een paard aardig in de weg zitten. Het is daarom van belang dat er tijdig wordt ingegrepen om de toekomst van uw paard veilig te stellen. Eenmaal ontstane schade herstelt nooit meer, dus op tijd verwijderen van het fragment is essentieel voor het toekomstige gebruik van het paard!

De operatie wordt uitgevoerd door **Carmen Scheffer**, Europees Specialist Chirurgie (ECVS). De paarden worden de dag voor de operatie op de kliniek verwacht en mogen 2 dagen na de operatie weer naar huis.



Nazorg als uw paard is geopereerd aan OCD

De sprong en de kogel worden na operatie beschermd door een verband, de knie blijft onbedekt.

Tien dagen na de operatie worden de hechtingen verwijderd.

Revalidatie bestaat uit 3 weken boxrust, gevolgd door 3 weken stappen aan de hand.

Het paard moet na de operatie het behandelde been goed blijven belasten en het been mag niet overmatig zwellen.

Van bovenstaande richtlijnen kan op advies van de dierenarts worden afgeweken.

U ontvangt uiteraard een uitgebreid operatieverslag, met duidelijke instructies voor de nazorg.

Let op: Een gewricht dat voor de operatie ernstig overvuld was zal na een succesvolle operatie vaak meer of minder overvuld blijven. Kreupelheid door het fragment is wel uitgesloten!